

UVC 照射後の液浸漬によるオッセオインテグレーション改善の症例

中澤 正博

Cases of improvement of osseointegration by the liquid immersion after UVC irradiation

Masahiro Nakazawa

Abstract

We revealed that the effect of osseointegration to titanium implant by UVC irradiation is weakened in a relatively short time in the air. As a result of considering the environment that can keep longer the effect of UVC irradiation, it was found that the effect was kept 18months by being saved the implants in a liquid, such as purified water or saline immediately after UVC irradiation. This time we report the three clinical cases supporting these.

(J Bio-Integ 6 : 000 - 999, 2016.)

1. 緒言

チタンインプラントに短波長紫外線（以下、UVC）を照射し、表面の炭化水素原子比率を減少させることによって、超親水性およびインプラント表面の正電荷（インプラント表面でブリッジ型水酸基に比してターミナル水酸基が優勢になることによって水酸基電荷バランスが正に帯電）が獲得できることはすでに報告されている^{1, 2, 3, 4, 5)}。図1は、UVC照射後にインプラントを精製水に浸漬し、精製水がプラットホームに上昇している様子を示している。今回、われわれの研究結果において、UVC照射によるオッセオインテグレーションの向上効果は、大気中での保存では比較的短時



図1：インプラント先端から精製水が上昇している様子。

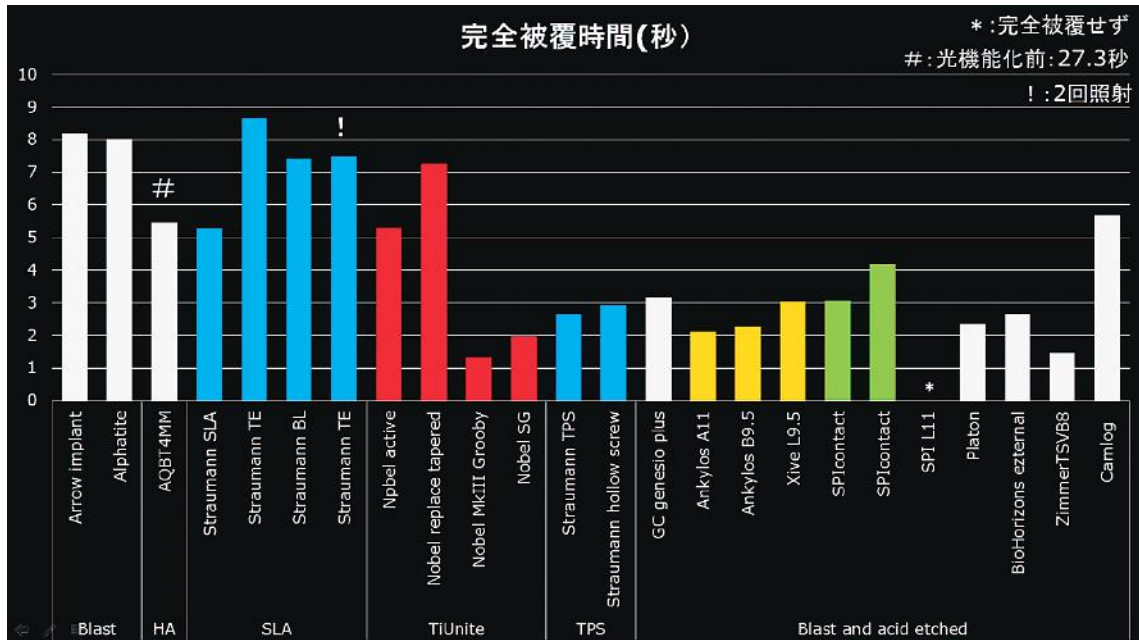


図2：精製水がインプラント先端からプラットフォームまで浸漬するまでにかかる時間を完全被覆時間とした。

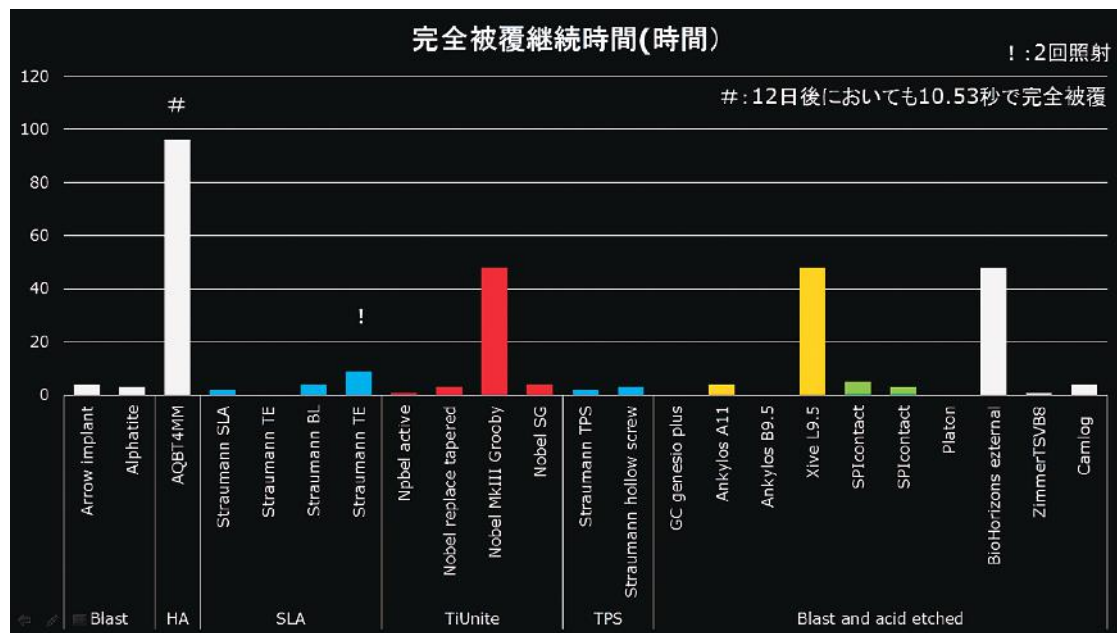


図3：完全被覆継続時間

間に損なわれることがわかった⁶⁾。図2は、精製水がインプラント先端からプラットフォームまで浸漬するまでの時間を完全被覆時間として13社20種類の結果を示した。図3は、完全被覆時間を計測した後にインプラント体をガラスアンプル内に乾燥保存し、1時間

ごとにピーカー内精製水で完全被覆の有無と完全被覆継続時間を計測した。多くのインプラントが比較的短時間にUV照射による能力を損なうことが確認できた。

図4は、UVC照射によるオッセオインテグレーション向上効果を失ったと思われる表面が乾燥したままで疎水性になっていた。そこで、UVC照射による効果を持続できる環境を検討した結果、UVC照射直後に精製水や生理食塩水など液体内で保存することで

UVC照射18か月間経過後においてもその効果が持続できることを証明した^{7,8)}。図5は、UVC照射直後に精製水や生理食塩水など液体内に保存することでUVC照射能力を長期間維持することができた。今回、UVC照射直後のインプラントを骨質の極めて悪い部位に埋入処置することにより若干の知見を得たので概要を報告する。



図4：UVC照射による能力を失うとインプラント体は疎水性になる。

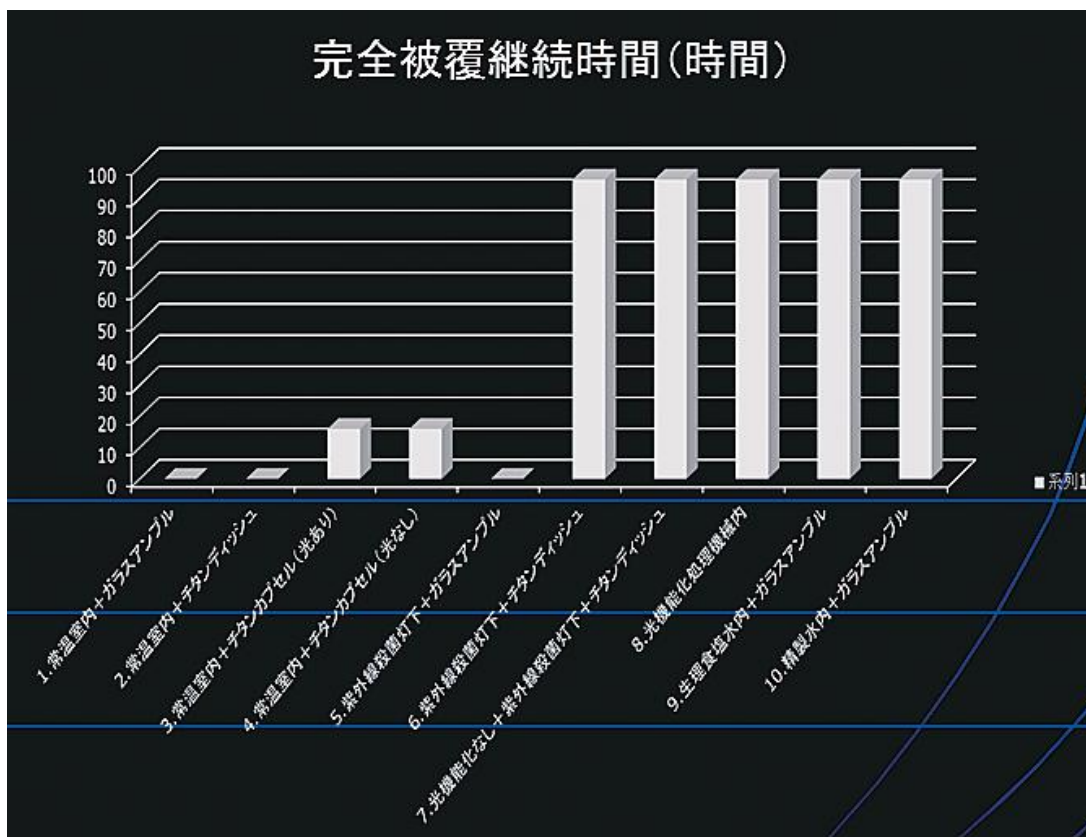


図5：UVC照射直後に精製水や生理食塩水など液体内に保存することでUVC照射能力を長期間維持することができた。

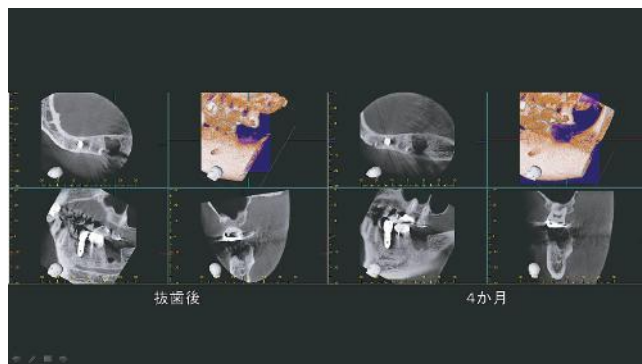


図6：抜歯4か月経過後においてもCT所見上で抜歯窩が残っている。

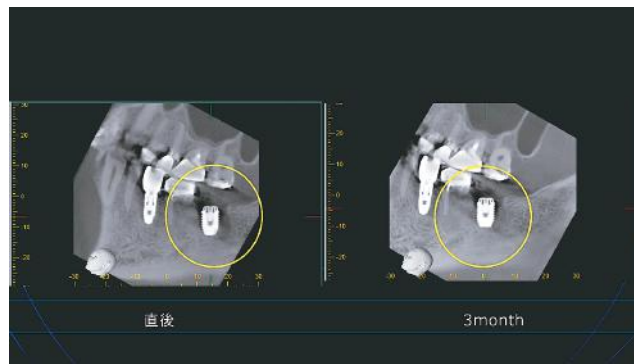


図7：埋入直後と3か月後のCT像で骨再生を確認した。

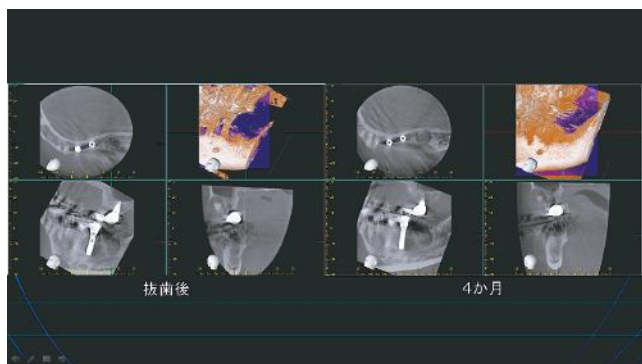


図8：抜歯4か月経過後においてもCT所見で抜歯窩が残っている。

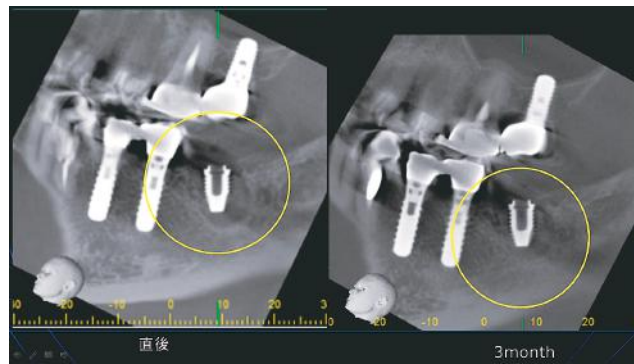


図9：3か月後CT所見で骨再生を確認した。

【症例1】(方法) 60才, 男性の37抜歯時に血小板濃縮フィブリンにてソケットプリザベーションを施行して4か月経過後にインプラント埋入手術を施行した。

(結果) 図6は抜歯後と抜歯後4か月経過後のCT像である。埋入手術直前CT所見において抜歯窩がまだ残っており抜歯窩内骨再生不良と予測された。術中所見においても骨再生は不良であった。UVC照射直後のインプラントを埋入するも初期固定は15Ncm以下であった。フラップを完全閉鎖し、CTにて経過観察した。図7の埋入3か月後CT所見で骨再生を確認した後に2次オペを施行し、ペリオテストにてインプラントの固着を確認したところ、ペリオテスト値は-6であった。

【症例2】(方法) 53才, 女性の37抜歯時に骨補填材(β -TCP) + 血小板濃縮フィブリンにてソケットプリザ

ベーションを施行して4か月経過後にインプラント埋入手術を施行した。

(結果) 図8は抜歯後と抜歯4か月後のCT像に見られるように抜歯後4か月経過後においても抜歯窩がまだ残っている。術中所見においても骨再生は不良であった。UVC照射直後のインプラントを埋入するも初期固定は得られなかった。フラップを完全閉鎖し、CTにて経過観察を継続した。図9の3か月後CT所見で骨再生を確認した後に2次オペを施行し、ペリオテストにてインプラントの固着を確認したところペリオテスト値は-7であった。

【症例3】(方法) 75才, 男性の47抜歯時に血小板濃縮フィブリンにてソケットプリザベーションを施行して4か月経過後にインプラント埋入手術を施行した。

(結果) 埋入手術直前CT所見において抜歯窩内骨

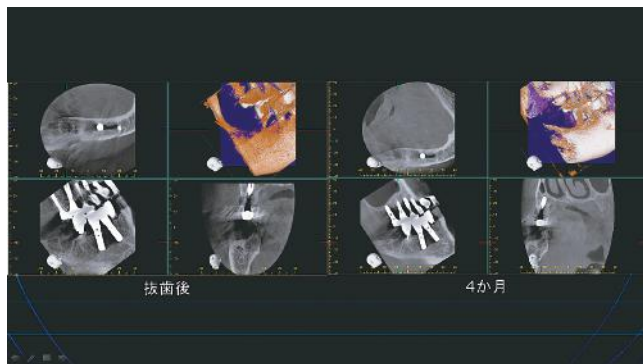


図 10：抜歯 4 か月経過後においても CT 所見で抜歯窩が残っている。

再生不良と予測された通り、図 10 の CT 像に見られるように抜歯窩がまだ残っている。術中所見においても骨再生は不良であった。UVC 照射直後のインプラントを埋入するも初期固定は得られなかった。フラップを完全閉鎖して、CT にて経過観察を継続した。図 11 の 3 か月後 CT 所見で骨再生を確認した後に 2 次オペを施行し、ペリオテストにてインプラントの固着を確認したところペリオテスト値は -3 であった。

2. 考 察

1. UVC 照射技術の概要

1) 紫外線による洗浄のメカニズム

チタンインプラントの汚染やコンタミネーションに関しては 1990 年代から研究されてきた^{10, 11)}。大気中には化石燃料などの不完全燃焼により排出された炭化水素が汚染物質として存在し、これらの炭化水素がチタンインプラントに吸着すると考えられている¹⁾。また、炭化水素は疎水性であるため疎水基の吸着したインプラント表面は疎水性となり、骨形成に問題が生じる¹²⁾。紫外線による洗浄には、一般的に高純度の合成石英製の低圧水銀ランプを使用する。低圧水銀ランプから出る主波長は、185nm と 254nm である。紫外線波長 185nm が大気中の酸素 (O₂) に照射されると、オゾン (O₃) を生成し、このオゾンに紫外線波長 254nm が吸収されると、オゾンは分解されて励起状態の活性酸素 (O) を作り出す。活性酸素は強力な酸化力を持っており、有機汚染物質 (C), (H) と化学的に結合して二酸化炭素や水などの揮発性物質に分

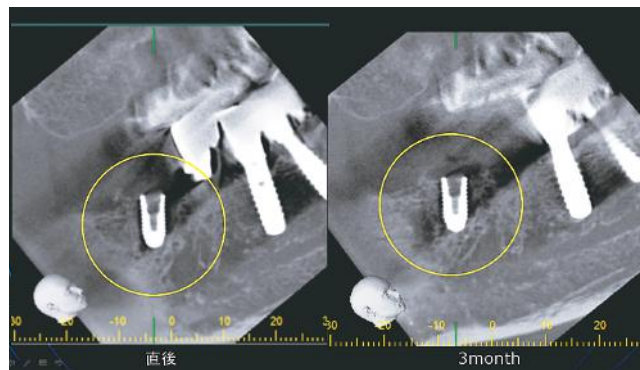


図 11：3 か月後 CT 所見で骨再生を確認した。

解させて除去する⁹⁾。

2) 低圧水銀ランプについて

低圧水銀ランプから出る主波長は、185nm と 254nm である。紫外線波長は短いほどエネルギーが高く、185nm では大半の有機物の分子結合を切断するエネルギー (647KJ/mol) を持っている。また、254nm は 472KJ/mol のエネルギーを持つ。

3) 分子が持つ結合エネルギー

紫外線エネルギーが有機物質の分子結合エネルギーより上回っていれば、その有機物質の分子結合を切断することができる。C-O の結合エネルギーは 351.5KJ/mol、C-H の結合エネルギーは 413.4KJ/mol である。ちなみに、チタンインプラントの表面には酸化チタンの不動態膜が存在するため、有機汚染物質は酸素との結合になる。また、Ti-O の結合エネルギーは 667KJ/mol であるため、低圧水銀ランプ照射により Ti 表面から不動態膜を除去することは不可能である。

2. チタンインプラントへの UVC 照射と液浸漬効果の症例について

今回、われわれの研究により UVC 照射による効果は液体内保存によりほぼ恒久的に持続できることが証明された^{7, 8)}。この事実は、UVC 照射直後のインプラントを骨内に埋入し、血液を含む体液内に保存することでほぼ恒久的にその効果が持続でき、インプラント周囲の骨再生能力を促進させることを今回の結果が証明したと考える。すなわち、UVC 照射インプラント体の表面電荷は、血液を含む体液内に存在する限り恒久的に正に帯電した状態を維持することから、イン

プラント体表面での骨のリモデリングにも大きく影響すると考える。骨形成の初期の段階に必要な細胞接着性タンパクや細胞は負に帯電することが知られている¹³⁾。メチル基を主とした炭化水素の吸着したチタンインプラント表面は負に帯電しているがUVC照射によって正に帯電することによりインプラント表面に骨形成に必要な細胞接着性タンパクや細胞を引き寄せる能力が獲得される^{2, 3, 13)}。この能力は、骨質が柔らかく液体成分の豊富な骨でさらに効果を発揮する可能性を示唆した。今回、3症例ともに抜歯後積極的なソケットプリザベーションを実施したにもかかわらず抜歯後4か月経過後にも全く新生骨の再生が確認されなかった。3症例ともに抜歯した罹患歯周囲に慢性炎症による骨硬化像が抜歯前のX線所見から観察されており、抜歯後4か月経過後にも骨硬化像の残存が確認されたことから抜歯窩周囲の骨硬化が抜歯窩の治癒における骨再生プロセスを妨げたものと考えた。同抜歯窩にUVC照射インプラントを埋入し、埋入後3か月で骨硬化像が消失した。インプラント周囲に新生骨の形成を観察し、2次オペ時のペリオテスト検査にて安定したインプラントの固着を示したことは植立したインプラント周囲に骨質の良い成熟した骨を形成したことを示した。

3. 結 論

UVC照射および液浸漬がオッセオインテグレーションの促進すなわち新生骨形成に多大なる影響を与えることを見出した。

文 献

- 1) 吉成正雄:オッセオインテグレーション5 - 超親水性(光活性化、光機能化)インプラント1 - . 歯界展望 : Vol.126 No.2 .2015-8 : 298-307.
- 2) 吉成正雄:オッセオインテグレーション1 - チタン表面の初期反応 - 歯界展望 : Vol.125 No.4 .2015-4 : 696-708.
- 3) 吉成正雄:オッセオインテグレーション6 - 超親水性(光活性化、光機能化)インプラント2 - . 歯界展望 : Vol.126 No.3 .2015-9 : 494-502.
- 4) Wael Att ,et al. Biological Aging of Implant Surfaces and Their Restoration with Ultraviolet Light Treatment : A novel Understanding of Osseointegration. Int Oral Maxillofac Implants. 2012 ; 27 : 753-761.
- 5) Jae Hoon Lee ,et al. The Biological Aging of Titanium Implants. Implant Dent. 2012 ; 21 : 415-421.
- 6) 中澤正博. 各種インプラントへの光機能化技術の応用. 日口腔インプラント誌 .Vol.25 Special Issue .2012.9 : 272
- 7) 中澤正博. 保存方法の違いが光機能化効果の持続性に及ぼす影響. 日口腔インプラント誌 .Vol.26 Special Issue .2013.9 : 301
- 8) 中澤正博. 光機能化技術のさらなる進化. バイオインテグレーション学会第6回学術大会総会プログラム抄録集 .2016 : 14
- 9) Lausmaa J ,et al. Surface spectroscopic characterization of titanium implant materials. Applied Surface Science. 1990 ; 44(2) : 133-146.
- 10) Mouhyi J ,et al. An XPS and SEM evaluation of six chemical and physical techniques for cleaning of contaminated titanium implants. Clin Oral Implants Res. 1998 ; 9(3) : 185-194.
- 11) 辻井薫:超撥水と超親水—その仕組みと応用—. 米田出版: 2011 : 18.
- 12) ThreeBond Technical News.1987 ; 17 : 1-10.
- 13) 吉成正雄:オッセオインテグレーション3 - 表面性状(物理化学的性質) - . 歯界展望 : Vol.125 No.6 .2015-6 : 1104-1112.

抄 録

UVC照射によるチタンインプラントへのオッセオインテグレーションの向上効果は、大気中での保存では比較的短時間に損なわれることを明らかにした。そこで、UVC照射による効果を持続できる環境を検討した結果、UVC照射直後に精製水や生理食塩水などの液体内で保存することでUVC照射18か月間経過後においてもその効果が持続できることを証明した。

今回、これらを裏付ける3症例の結果を得たので報告する。